

مصرف نابجای استروئید و پنومونی پنوموسیستیس: معرفی دو بیمار

دکتر پیام طبرسی*، دکتر سیدمهدی میرسعیدی، دکتر مجید ولی‌اله پورامیری، دکتر شیرین کریمی، دکتر کتایون نجفی‌زاده، دکتر عباس میرافشاریه، دکتر محمدرضا مسجدی، دکتر علی‌اکبر ولایتی، دکتر سیدداود منصوری

مرکز تحقیقات سل و بیماری‌های ریوی، بیمارستان مسیح دانشوری، دانشگاه علوم پزشکی شهید بهشتی

دریافت: ۸۵/۵/۵ پذیرش: ۸۶/۱/۱۵

Title: *Inopportune use of steroids and pneumocystis pneumonia: report of two cases*

Authors: *Tabarsi P, (MD); Mirsaeidi M, (MD); Amiri M, (MD); Karimi Sh, (MD); Najafizadeh K, (MD); Mir afsharieh A, (MD); Masjedi MR, (MD); Velayati AA, (MD); Mansouri D, (MD).*

Introduction: *PCP remains an important opportunistic infection in HIV-infected patients. In HIV-negative individuals, PCP is a major cause of morbidity and mortality. Among immune suppressive agents, the role of steroids is prominent. In this article, we report two cases of PCP due to incorrect use of steroids.*

Keywords: *Steroids, pneumocystis jiroveci, pneumonia.*

Hakim Research Journal 2007; 10(1): 32- 35.

* نویسنده مسؤول: تهران، دانشگاه علوم پزشکی شهید بهشتی، مرکز تحقیقات سل و بیماری‌های ریوی تلفن: ۲۰۱۰۹۵۰۲ نامبر: ۲۰۱۰۹۵۰۲
پست الکترونیک: tabarsi@nritld.ac.ir

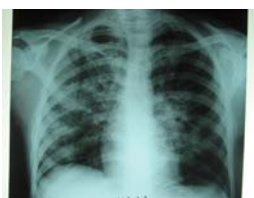چکیده

پنومونی پنوموسیستیس در بیماران آلوده با HIV به عنوان یکی از شایع ترین عفونت های فرصت طلب و در بیماران HIV منفی، به عنوان یک علت شایع مرگ و میر و ناخوشی مطرح است. در میان داروهای سرکوب گر ایمنی، نقش استروئید برجسته است. در این مقاله ۲ مورد که در اثر مصرف نابجای استروئید دچار پنومونی پنوموسیستیس شده اند، معرفی می شوند.

کل واژگان: استروئید، پنوموسیستیس ژيرووسی، پنومونی.

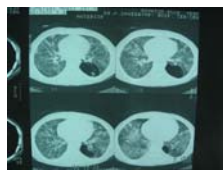
مقدمه

مراجعه ۱۰۶۰۰ wbc، پلی ۸۵٪، لنف ۶٪ و لنفوسیت کل ۶۶۰ داشت. رادیوگرافی سینه، انفیلتراسیون آلوئولر و بینابینی دو طرفه ریه را نشان داد (شکل ۱).



شکل ۱- گرافی سینه بیمار نشان دهنده انفیلتراسیون آلوئولر و بینابینی دوطرفه است

بیمار با شک به پنومونی تحت درمان با سفتریاکسون و اریترومیسین قرار گرفت ولی روز بعد تنگی نفس بیمار بیشتر شده و درجه اشباع اکسیژن به ۸۰٪ تقلیل یافت. در شرح حال مجدد مشخص شد که بیمار ۲۰۰mg پردنیزولون روزانه به مدت یک ماه جهت بدنسازی مصرف کرده است. رژیم درمانی وی به سفتازیدیم ۲ گرم هر ۸ ساعت وریدی و وانکومايسين ۱ گرم هر ۱۲ ساعت وریدی و کوتریموکسازول ۳ قرص هر ۶ ساعت تغییر می یابد. تست HIV بیمار منفی است. در سی تی اسکن انجام شده ضایعات شیشه مات^۳ در هر دو ریه و ندول های دو طرفه ریوی وجود دارد. یک ضایعه کیستیک نیز در لوب تحتانی چپ وجود داشت (شکل ۲).



شکل ۲- سی تی اسکن بیمار اول نشان دهنده نمای شیشه مات دوطرفه و ندول دوطرفه ریوی است. همچنین یک ضایعه سیستیک در لوب تحتانی ریه چپ وجود دارد.

پنوموسیستیس برای اولین بار در سال ۱۹۰۹ به عنوان یک مرحله تکاملی در چرخه زندگی تریپانوزوما کروزلی^۱ توسط شاگاس شرح داده شد (۱)، ولی بعد از مدتی به عنوان یک ارگانسیم مجزا شناخته شد (۲). برای اولین بار در سال ۱۹۵۱، بیماری زایی آن در انسان نشان داده شد (۳). اخیراً گونه پنوموسیستیس که در انسان ایجاد بیماری می کند پنوموسیستیس ژيرووسی^۲ نامیده شده است (۴). پنومونی پنوموسیستیس به عنوان یکی از شایع ترین عوامل عفونت فرصت طلب در بیماران HIV مثبت مطرح است (۵ و ۶). در بیماران با نقص ایمنی بدون عفونت HIV پنوموسیستیس یک علت عمده عفونت و مرگ و میر است (۷ و ۸). در برخی از مطالعات استفاده از کورتون به عنوان یک عامل مستعد کننده جهت PCP ذکر شده است و شواهد مشابه در مورد بیماران مبتلا به سرطان یا بیماری های بافت همبند که کورتون دریافت می کردند، وجود دارد (۸-۶). در این مقاله ۲ مورد پنومونی پنوموسیستیس ناشی از مصرف نابجای کورتیکو استروئید معرفی می شود.

روش کار

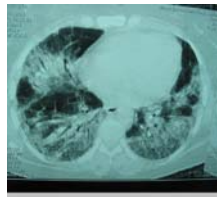
مورد اول: بیمار آقای ۳۰ ساله ای است که با شکایت سرفه، خلط و تنگی نفس از ۳ هفته قبل مراجعه نموده است. در شرح حال، بیمار از تب و لرز و تعریق شبانه شکایت داشت. در طی این مدت ۸ kg کاهش وزن داشته است. از ۳ روز قبل از مراجعه دچار تشدید تنگی نفس و سرفه شده است. بیمار متأهل و دارای یک فرزند است. سابقه اعتیاد تزریقی دارد ولی سابقه اقامت در زندان ندارد. در معاینه، بیمار دیسترس تنفسی دارد. تب ۳۹°C، تعداد نبض ۱۲۰، تعداد تنفس ۴۰ و فشار خون ۱۱۰/۷۰ می باشد. در معاینه بالینی، بیمار کاندیدیازیس دهانی دارد. در سمع قلب تاکی کارد و در سمع ریه ها رال fine در هر دو ریه داشت. در بدو

¹ Cruzi

² P. Jiroveci

³ Ground glass

ارجحیت قواعد هر دو ریه وجود دارد (شکل ۴). به رژیم درمانی بیمار کوتریموکسازول ۳ قرص هر ۶ ساعت و دگزامتازون ۴ میلی گرم هر ۶ ساعت اضافه گردید و بیمار، به ICU منتقل شد. در بررسی BAL، بیمار ماکروفاژهای حاوی مواد کف‌آلود مشاهده شد که در رنگ‌آمیزی مونوکلونال از نظر PCP مثبت گزارش می‌شود. بیمار به علت نارسایی تنفسی تحت ونتیلاسیون مکانیکی قرار گرفت ولی علی‌رغم تمام اقدامات به عمل آمده بیمار فوت کرد.



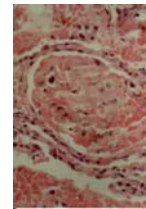
شکل ۴- سی تی اسکن بیمار دوم نشان‌دهنده ضایعات آلوئولی و شیشه مات در هر ۲ ریه با ارجحیت قواعد هر ۲ ریه می‌باشد.

بحث و نتیجه گیری

پنومونی پنوموسیستیس منحصرأ در افراد با نقص ایمنی اتفاق می‌افتد. دو سوم موارد PCP در افراد آلوده با HIV رخ می‌دهد (۹) و یک سوم بقیه در افراد HIV منفی اتفاق می‌افتد که شامل بیماران مبتلا به بدخیمی‌های خونی، سرطان‌های اعضای توپُر و مبتلایان به بیماری‌های بافت همبند تحت درمان سرکوب کننده ایمنی می‌باشد (۸ و ۱۰ و ۱۱). در میان داروهای سرکوب کننده ایمنی، نقش کورتیکواستروئیدها از سایر داروها برجسته‌تر است (۱۲). در بین افراد مختلف، اختلاف قابل توجهی در میزان پاسخ به داروهای استروئیدی وجود دارد (۱۳). علل مختلفی جهت توجیه تأثیر کورتون در افزایش استعداد به PCP مطرح شده است که در این میان کاهش تعداد لنفوسیت‌های CD4+ و نقص فعالیت ایمنی مهم‌تر است (۸ و ۱۲).

بیمارانی که پنومونی پنوموسیستیس بدون عفونت HIV دارند معمولاً با بروز نارسایی حاد تنفسی به دنبال کاهش یا افزایش دوز کورتون مراجعه می‌کنند (۷ و ۸). این بیماران در مقایسه با افراد HIV مثبت، معمولاً تعداد کمتری از پنوموسیستیس در ریه دارند (۱۴). میزان مرگ بیماران مبتلا به پنومونی پنوموسیستیس به حدود ۳۰ تا ۶۰٪ می‌رسد (۶ و ۱۵). یک علت این امر شاید این باشد که در افراد HIV منفی تعداد نوتروفیل بیشتری در بافت ریه وجود دارد که باعث التهاب بیشتر می‌شود و به‌عنوان یک فاکتور تعیین کننده پیش‌آگهی بد تلقی می‌شود (۱۴). علت دیگر شاید تأخیر در تشخیص این بیماران باشد چرا که ممکن است

برای بیمار برونکوسکوپی انجام شد و در بیوپسی ترانس برونشیال، در برخی آلوئول‌ها مواد کف‌آلود ائوزینوفیلیک دیده شد که در رنگ‌آمیزی مونوکلونال، از نظر PCP مثبت گزارش می‌گردد (شکل ۳). بررسی BAL از نظر پاتوژن‌های همراه نظیر مایکوباکتریوم، سایتومگالوویروس و آسپرژیلوس منفی است. درمان بیمار با کوتریموکسازول و پردنیزولون ادامه یافت و با بهبودی کامل مرخص گردید.



شکل ۳- نمای پاتولوژیک بیمار اول نشان‌دهنده انفیلتراسیون کف‌آلود ائوزینوفیلی به همراه سلول‌های پلی‌مورفونوکلر پراکنده در داخل فضای آلوئولی است.

مورد دوم: بیمار خانم ۳۸ ساله‌ای است که با شکایت تنگی نفس به مرکز تحقیقات سل و بیماری‌های ریوی بیمارستان مسیح دانشوری مراجعه نموده است. او از ۴ ماه قبل از مراجعه دچار سرفه‌های تک‌تک شده و مراجعات سرپایی متعدد داشته است. از ۳ هفته قبل دچار تب و لرز و تعریق شبانه شده که متعاقب آن تنگی نفس پیشرونده عارض شده است و از ۳ روز قبل از مراجعه، هموپتیزی نیز داشته است. بیمار در شرح حال، سابقه هیچ بیماری خاصی را ذکر نکرد ولی مصرف آنتی‌بیوتیک‌های متعدد از جمله کوآموکسی‌کلاو و اریترومایسین را در جریان بیماری اخیر خود یادآور شد. در معاینه فشار خون ۱۲۰/۸۰، درجه حرارت 38.5°C ، تعداد نبض ۱۰۰ و تعداد تنفس ۱۵ بود. در سمع قلب، سوفل سیستولیک II/VI شنیده می‌شد و در سمع ریه‌ها رال fine در قاعده هر دو ریه وجود داشت. در رادیوگرافی به عمل آمده، انفیلتراسیون ندولر و آلوئولر در قاعده هر دو ریه دیده می‌شود.

بیمار تحت درمان با سفتریاکسون ۱ گرم هر ۱۲ ساعت وریدی و اریترومایسین ۴۰۰ میلی‌گرم هر ۶ ساعت قرار گرفت. دو روز بعد از مراجعه، تنگی نفس تشدید یافته و درجه اشباع اکسیژن به ۸۰٪ تقلیل یافت. در CBC، تعداد لکوسیت خون محیطی ۷۷٪ و نوتروفیل لنفوسیت ۱۴٪ بود. (لنفوسیت کل: ۴۶۲). در شرح حال مجدد از بیمار مشخص شد که بیمار سابقه مصرف پردنیزولون ۱۵g روزانه به مدت یک‌ماه با تشخیص احتمالی بیماری حساسیتی ریه و بدون بررسی کافی داشته است. در سی‌تی‌اسکن ریه، ضایعات آلوئولر و شیشه مات در هر دو ریه با

که توصیه کرده‌اند در بیماران تحت درمان کورتیکواستروئید، در شرایط زیر لنفوسیت‌های CD4 شمارش گردد؛ دریافت استروئید بیش از ۱۵mg پردنیزولون روزانه؛ مصرف بیش از ۳ ماه استروئید و لنفوسیت کل زیر ۶۰۰. در صورتی که تعداد CD4 در این شرایط زیر ۲۰۰ باشد تجویز کورتیکواستروئید به‌عنوان پیشگیری توصیه می‌شود. هر چند در مورد بیماران HIV منفی مطالعات بیشتری مورد نیاز است (۱۷).

در خاتمه معرفی این دو بیمار، نشان می‌دهد که مصرف استروئید باید به‌دقت در موارد مصرف واقعی استفاده گردد و از تجویز آن در موارد غیرضروری اجتناب شود؛ به‌طوری‌که در هر دو بیمار تشریح شده درمان استروئید بی‌دلیل تجویز شده بود.

تشریح این دو بیمار، ضرورت گرفتن شرح حال دقیق و معاینه بالینی جامع و کامل در بیماران مراجعه کننده با علائم تنفسی غیرقابل توجه را نشان می‌دهد. از آنجا که عفونت با پنوموسیستیس ژيرووسی در بیماران فاقد عفونت HIV به‌صورت حاد تظاهر می‌کند و با پیش‌آگهی بدتری همراه است، لذا تشخیص سریع از اهمیت به‌سزایی برخوردار است. در چنین بیماران وجود لنفوسیتوپنی، برفک دهانی و ضایعات شیشه مات در HRCT به‌شدت به نفع تشخیص پنومونی پنوموسیستیس می‌باشد.

¹ Carmichael

² Sowden

References

- 1- Chagas C. Nova trypanosomiaza humana. Estudos sobre amorphologi a e ociclo evolutivo do schizotrypanuma cruzi, n. gen., n.sp; agente etiologico de nova entidade morbida de homen. Mem Inst Oswaldo Cruz 1909; 1:159-218.
- 2- Delanoe A, Delanoe M. Ser les rapports der kystes de carini du pulmondres rats avec trypanosome lewisii. C R. Acad Sci Paris. 1912; 155:658.
- 3- Vanek J. Atypical pneumonia in children caused by pneumocystis carinii. Cas Lek Cesk 1951; 90(38): 1121-1124.
- 4- Stringer JR, Beard CB, Miller RF, et al. A new name (pneumocystis jiroveci) for pneumocystis from humans. Emerg Infect Dis 2002; 8: 891-896.
- 5- HIV/AIDS surveillance supplemental report. Vol.9. No.3. Atlanta: Centers for Disease Control and Prevention, 2003: 1-20.
- 6- Sepkowitz KA. Opportunistic infections in patients with and patients without acquired immunodeficiency syndrome. Clin Infect Dis 2002; 34: 109- 107.
- 7- Sepkowitz KA, Brown AE, Telzak EE, et al. Pneumocystis carinii pneumonia among patients without AIDS at a cancer hospital. JAMA 1992; 267: 832-837.
- 8- Yale SH, Limper AH. Pneumocystis carinii pneumonia in patients without acquired immunodeficiency syndrome: associated illness and prior corticosteroid therapy. Mayo Clin Proc 1996; 71:5-13.
- 9- Safrin S. Pneumocystis carinii pneumonia in patients with the acquired immunodeficiency syndrome. Semin Respir Infect 1993; 8: 96-103.
- 10- Roblot F, Godet C, Le Moal G, et al. Analysis of underlying diseases and prognosis factors associated with pneumocystis carinii

علائم تنفسی به بیماری زمینه‌ای ربط داده شود. لذا در بیماران HIV منفی شک بالینی جهت تشخیص PCP از اهمیت به‌سزایی برخوردار است. نکته جالب در این دو بیمار، عدم وجود بیماری زمینه‌ای مشخص که پزشک را به سمت تشخیص راهنمایی کند، می‌باشد؛ چرا که هر دو بیمار در شرح حال اولیه هیچ اشاره‌ای به مصرف کورتیکواستروئید نداشتند. با این حال وجود کاندیدیازیس منتشر دهانی، لنفوسیتوپنی و ضایعات شیشه مات در سی‌تی‌اسکن با resolution بالا، پزشکان را به سمت تشخیص راهنمایی کرد. لذا شرح حال دقیق و معاینه بالینی کامل، کلیدهای اساسی تشخیص می‌باشند. از طرف دیگر در بیماران که کورتون مصرف می‌کنند و با علائم ریوی مراجعه می‌کنند وجود کاندیدیازیس دهانی و لنفوسیتوپنی در خون محیطی باید سریعاً PCP را به‌عنوان یک تشخیص افتراقی در ذهن مطرح نماید.

نکته مهم دیگر، پیشگیری از پنومونی پنوموسیستیس در بیماران در معرض خطر می‌باشد. در مورد بیماران HIV مثبت راهنمای مشخصی جهت پیشگیری وجود دارد. لنفوسیت CD4 کمتر از ۲۰۰ یا کاندیدیازیس منتشر دهانی (۱۶) در بیماران فاقد عفونت HIV که داروهای سرکوب کننده ایمنی مصرف می‌کنند و یا ضعف ایمنی اولیه یا اکتسابی دارند نیز تجویز داروهای پیشگیری کننده توصیه شده است (۸-۶). یکی از بهترین الگوهای تجویز پروفیلاکسی در این بیماران مربوط به کارمیچال^۱ و سودن^۲ است

pneumonia in immunocompromised HIV-negative patients. Eur J Clin Microbiol Infect Dis 2002; 21: 523-531.

- 11- Nuesch R, Bellini C, Zimmerli W. Pneumocystis carinii pneumonia in human immunodeficiency virus (HIV) – positive and HIV negative immunocompromised patients. Clin Infect Dis 1999; 29: 1519 – 1523.
- 12- Ognibene FP, Shelhamer JH, Hoffman GS, et al. Pneumocystis carinii pneumonia: a major complication of immunosuppressive therapy in patients with wegenger's Granulomatosis. Am J Respir Crit Care Med 1995; 151: 795-799.
- 13- Hearing SD, Norman M, Smyth C, et al. Wide variation in lymphocyte steroid sensitivity among healthy human volunteers. J Clin Endocrinol Metab 1999; 84: 4149-4154.
- 14- Limper AH, Offord KP, Smith TF, et al. Pneumocystis carinii pneumonia: differences in lung parasite number and inflammation in patients with and without AIDS. Am Rev Respir Dis 1989; 140: 1204-9.
- 15- Pareja JG, Garaland R, Koziel H. Use of adjunctive corticosteroids in severe adult non- HIV pneumocystis carinii pneumonia. Chest 1998; 113: 1215-1224.
- 16- Masur H, Kaplan JE, Holmes KK. Guidelines for preventing opportunistic infections among HIV- infected persons- 2002: recommendations of the U.S. public Health service and infectious diseases society of America. Ann Intern Med 2002; 137: 435-78.
- 17- Sowden E, Carmichael A. Autoimmune inflammatory disorders, systemic corticosteroids and pneumocystis pneumonia: A strategy for prevention. BMC Infectious Diseases 2004; 4(42): 2334-2342.

